

EFICACIA DEL TRATAMIENTO INTENSIVO CON LA SECRECIÓN DE *Cryptomphalus Aspersa* (SCA) EN LA TERAPÉUTICA DEL FOTOENVEJECIMIENTO CUTÁNEO

María José Tribó-Boixareu¹, Concepción Parrado-Romero², Carmen Rios-Barranquero², Badr Rais³, Francisca Rius-Díaz⁴, Salvador González-Rodríguez⁵ y María Alejandra Vitale-Villarejo⁶

¹Dep. Dermatología. Hospital del Mar.Barcelona. ²Dep.Histología y Anatomía Patológica. Universidad de Málaga. ³Bioquímica y Biología Celular.IECE,Barcelona. ⁴Dep. Med.Preventiva y Salud Pública.Universidad de Málaga. ⁵Dep. Dermatología. Harvard Medical School. ⁶Dep. Médico-Márketing. Industrial Farmacéutica Cantabria, S.A.

INTRODUCCIÓN

El envejecimiento cutáneo es la conjunción de factores intrínsecos (envejecimiento cronológico) y extrínsecos, dentro de estos últimos, la Radiación Ultravioleta (RUV natural o artificial) juega un rol fundamental en el desarrollo del Fotoenvejecimiento Cutáneo. Los rayos UVB actuando directamente sobre el DNA de las células cutáneas y los UVA dando lugar a la formación de radicales libres oxigenados, inducen la aparición de diversas alteraciones como el engrosamiento epidérmico, queratinocitos con algún grado de atipia, pérdida de polaridad e incremento de la melanogénesis. En la dermis se observa una desorganización de la red fibrilar con acúmulo de fibras elásticas fragmentadas y degeneradas en masas amorfas (elastosis); disminución del colágeno, fibrillas colágenas fragmentadas, fibroblastos senescentes, glicosaminoglicanos (ácido hialurónico y dermatán sulfato) poco funcionantes y alteración de los vasos sanguíneos. Sus manifestaciones clínicas son: piel seca rugosa, amarillenta con arrugas profundas, con pérdida de firmeza y de elasticidad de la piel.

El *Cryptomphalus Aspersa*, phylum Molusca familia Helicidae, produce una secreción (SCA) rica en proteínas, glicosaminoglicanos y antioxidantes. SCA ofrece una importante actividad antioxidante (atrapa e inhibe la generación de radicales libres), mejora el citoesqueleto celular e induce la proliferación y activación de fibroblastos senescentes, característicos del fotoenvejecimiento cutáneo. Induce el incremento de ácido hialurónico, fibras colágenas, elásticas y el depósito de fibronectina en la matriz extracelular.

Los estudios previos in vitro e in vivo realizados, señalan la eficacia de SCA en el fotoenvejecimiento cutáneo. Con el objetivo de confirmar la eficacia clínica e histológica de un tratamiento intensivo con SCA se realizó este estudio abierto y comparativo.

MATERIALES Y METODOS

15 mujeres entre 35-65 años de edad, con piel fotoenvejecida y fototipos cutáneos II y III (Fitzpatrick Skin Type), recibieron tratamiento con SCA al 8% (**Endocare® Contorno de Ojos y Labios**) por la mañana y al 40% (**Endocare® Ampollas**) por la noche, durante un periodo de tres meses (90 días).

Todas las pacientes incluidas debieron cumplir un periodo de washout de 1 mes, respecto a la aplicación tópica facial de tratamientos antiaging, de 1 año, si habían realizado técnicas faciales antiaging ablativas/no ablativas y de seis meses si hubiesen recibido fármacos sistémicos que alteran la cinética celular epidérmica y el recambio extracelular dérmico.

Las evaluaciones se realizaron al inicio (T0), al mes (T30) o al finalizar el estudio (T90) y se tuvieron en cuenta las siguientes variables y métodos:

Evaluación Clínica Subjetiva:

- Severidad del Fotodaño. Clínico-Fotográfica: Escalas Glogau (1-4) / Larnier (1-6.) (T0-T30-T90)
- Presencia de signos de Fotoenvejecimiento (T0-T30-T90) : arrugas finas, arrugas gruesas, piel cetrina, telangiectasias, elasticidad cutánea disminuida, aspereza, pigmentación irregular moteada, efélides, lentigos solares, hiperplasia sebácea, queratosis actínicas o procesos neoplásicos malignos.
- Opinión Global Paciente/Investigador: Score 0-15: Sin cambios – Marcada mejoría (T30-T90)
- Tolerancia y Aceptabilidad Cosmética (T90): cuestionario.

Evaluación Histopatológica:

Biopsias (Punch 2 mm) obtenidas del área periocular se analizaron en forma ciega (T0 / T90). Tinciones: Hematoxilina-eosina/Unna.

Evaluación Inmunohistoquímica:

- Ac Mo MIB-1 (Ki-67) para la determinación de la proliferación celular epidérmica.
- Ac Mo anti-CD31 (platelet endothelial cell adhesion molecule [PECAM-1]) para la evaluación de vasos.

Análisis Cuantitativo:

- Espesor epidérmico (µm) mediante analizador de imagen (Software Image J) (H&E)
- Índice de proliferación celular epidérmica (MIB-1)
- Número de vasos/mm², porcentaje de área ocupada por los vasos y área y perímetro de los vasos (CD31)

Método estadístico: Se ha realizado un análisis descriptivo de los datos recogidos de la muestra y para contrastar las posibles diferencias significativas en la evolución clínica en las tres visitas (T0, T30, T90) se ha utilizado el test de Cochran. Para otras variables se han utilizado Test no paramétricos, como el de Wilcoxon o Friedman. Para la correlación entre las evaluaciones del paciente y del investigador, se ha utilizado el coeficiente de correlación de Spearman.

RESULTADOS:

Población: Edad media: 52,13 años Fototipos: II (53,8 %) y III (46,2%)

Evaluación Clínica Subjetiva:

Severidad del Fotoenvejecimiento Cutáneo:

- Escala de Glogau: significativa disminución de la severidad del fotoenvejecimiento cutáneo, tras la realización del tratamiento con SCA (p<0,0001). El 60% de las pacientes pasaron de una severidad 3 a una severidad 2.
- Escala de Larnier: significativa diferencia al comparar T-30 y T-90 (p<0,0001). Por lo que se aconseja un periodo de tratamiento intensivo mayor de 30 días y durante al menos 90 días.

Signos de fotoenvejecimiento Cutáneo:

- El análisis global de los signos de fotoenvejecimiento cutáneo, muestra una notable disminución de los mismos tras la realización del Tratamiento Intensivo con SCA, en alguno de ellos, incluso ya al mes de realizar tratamiento. No se ha observado significativa disminución de efélides o lentigos a lo largo del tratamiento. **Cabe destacar la disminución significativa y gradual del porcentaje de pacientes con arrugas finas (p<0,05) y gruesas (p<0,025) durante el tratamiento con SCA, lo que significa una reducción en el 26,7% y 45,5% de los pacientes, respectivamente.** (Gráfico nº 1) (Figura nº1)

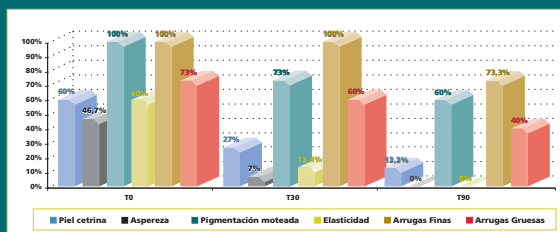


Gráfico 1: - Aspecto de piel cetrina: Disminución de más del 50% en T30 (p<0,02) y del 77,8% (p<0,008) en T90. - Pérdida de Elasticidad cutánea: Presente en el 60% de las mujeres incluidas (T0). Al mes de tratamiento (T30), solo en el 13% de las pacientes (p<0,008) y en ninguna al finalizar el tratamiento con SCA (p<0,003). Se ha observado una mejora del 100% en la elasticidad cutánea. - Sequedad y aspereza: Disparó en el 86% de las pacientes en T30 (p<0,01), y en el 100% de las mismas, al final del tratamiento (p<0,008). - Pigmentación moteada: Disminuyó un 27% en T30 y en un 40% en T90 (p<0,01). - Teleangiectasias: Disminuyó en el 60% de las pacientes en T30 (p<0,01). - Arrugas finas y gruesas: significativa reducción de pacientes con arrugas finas (p<0,05) y gruesas (p<0,025).

Figura 1: Gradual disminución de arrugas gruesas a lo largo del tratamiento intensivo con SCA.

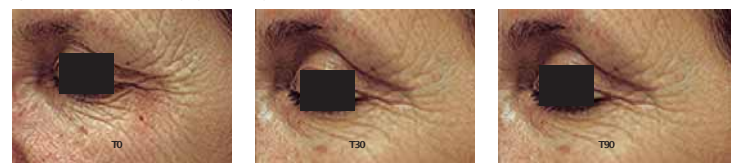


Figura 2: Esta figura tridimensional permite observar la significativa disminución de la profundidad de las arrugas tras realizar tres meses de tratamiento intensivo con SCA. (p=0,021). Al mismo tiempo puede observarse la correlación con la mejoría clínica observada.

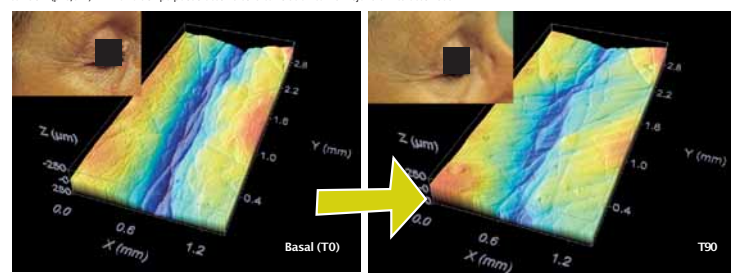


Figura 3: Esta figura tridimensional permite observar la significativa mejoría de la micro-rugosidad cutánea, tras realizar tres meses de tratamiento intensivo con SCA. (p=0,008)

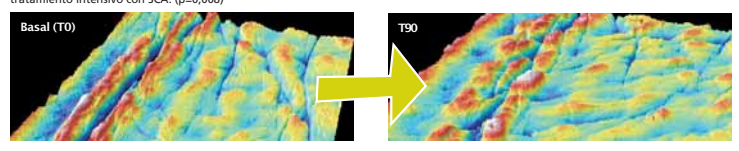


Figura 4: Tinción H-E. Se observa mejoría de la arquitectura epidérmica, antes y después del tratamiento intensivo con SCA.

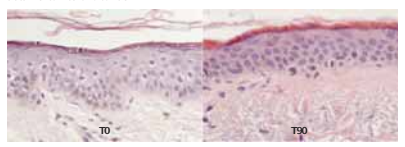


Figura 5: Tinción Unna. Notable reducción de la elastosis cutánea en dermis superficial tras el tratamiento intensivo con SCA.

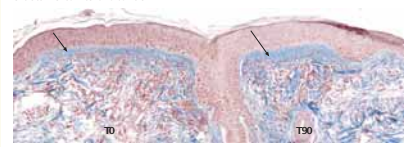
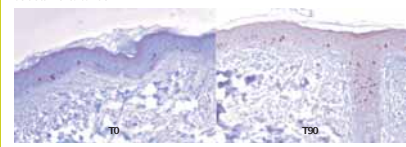


Figura 6: Incremento significativo del índice de proliferación epidérmica (p<0,04), tras tres meses de tratamiento con SCA.



Opinión global del paciente y del Investigador

Tanto las pacientes (p<0,05) como el investigador (p<0,002) percibieron una marcada mejoría global tras realizar el tratamiento con SCA. (Alisamiento-Firmeza-Flexibilidad-Hidratación- tersura). Existe una alta y significativa correlación entre la opinión del paciente y del investigador (Rho de Spearman >0,85 / p<0,0001).

Tolerancia y aceptabilidad cosmética

La tolerancia cutánea fue muy buena o buena en más del 90% de las pacientes y el 100% manifestó una muy buena aceptabilidad cosmética.

Evaluación Clínica Objetiva:

El estudio realizado mediante Perfilometría con microscopía confocal, respecto a la distancia entre el pico más alto y el valle más profundo del perfil evaluado en cada paciente (PV), antes y después del tratamiento y los cambios observados en los parámetros de rugosidad (Ra - Rq), nos ofrece un porcentaje de mejoría de la profundidad de las arrugas del 13% (en algunas pacientes alcanzó el 30%), lo que resulta una mejoría estadísticamente significativa (p=0,021). (Figura nº 2)

La mejoría en los parámetros de micro-rugosidad cutánea (potencial reafirmante) fue del 18%, alcanzando en algunos pacientes el 30%. (p=0,008) (Figura nº 3)

El análisis comparativo mediante VideoScan de las muestras de 6 pacientes, mostró una disminución del 16% del número total de arrugas (p<0,05) y del 29% de la superficie total arrugada (p<0,05).

Evaluación Histopatológica e Inmunohistoquímica:

Se observó una notable mejoría de la arquitectura epidérmica y dérmica, con disminución del espesor epidérmico (p=0,025) y de los signos de elastosis cutánea; así como un incremento significativo del índice de proliferación epidérmica (p<0,04) y del porcentaje de área ocupada por vasos (p<0,002). (Figuras. 4, 5 y 6).

El incremento en el número de vasos solo mostró una tendencia significativa (p<0,075) y el perímetro de los mismos no mostró diferencias tras la realización del tratamiento.

CONCLUSIONES

Los estudios que demuestran la eficacia clínica de un producto cosmético raramente son confirmados por análisis histológico e inmunohistoquímico. En nuestro estudio hemos confirmado que la mejoría clínica observada, tanto Subjetiva como Objetiva, tras realizar el Tratamiento Intensivo con la Secreción de *Cryptomphalus aspersa*, se correlaciona con la mejoría de parámetros histológicos que caracterizan al fotoenvejecimiento cutáneo.

- SCA mejora significativamente todos los signos clínicos del fotoenvejecimiento desde el primer mes de tratamiento, obteniéndose mayores beneficios al concluir los tres meses de tratamiento intensivo.
- SCA disminuye significativamente tanto el número y la superficie total arrugada como la profundidad de las arrugas y mejora el microrelieve cutáneo.
- La mejoría de los parámetros histopatológicos, en especial de la elastosis cutánea, confirman la eficacia de SCA en el tratamiento del Fotoenvejecimiento cutáneo
- Los resultados del Estudio indican la favorable opinión de investigadores y pacientes respecto del tratamiento intensivo del fotoenvejecimiento cutáneo con SCA.
- Tanto la tolerancia como la aceptabilidad cosmética fue muy buena en más del 90% de las pacientes tratadas con SCA.

BIBLIOGRAFÍA

- 1) Petersen MJ. Aging of the skin en Freinkel RK, Woodley DT. Biology of the skin; Chapter 13:209-217. The Parthenon Publishing Group. 2001. 2) Fisher GJ. The pathophysiology of photoaging of the skin. Cutis. 2005; 75 (2): 5-9. 3) Brieve A, Guerrero A, Pivel JP. Mecanismos bioquímicos y farmacológicos relacionados con la actividad de la secreción de *Cryptomphalus Aspersa* (SCA) (Endocare®) en radiodermatitis. Dermatol Cosmet 2001; 11(2):71-75. 4) Brieve A, Guerrero A, Pivel JP. Un adaptógeno natural para la piel. Dermatología Cosmética Monográfica 1998 p.1-7. 5) Estudio del efecto de la secreción de *Cryptomphalus Aspersa* en el ensamblaje de matriz extracelular de fibronectina. Data on file IFC Diciembre 2001. 6) Laguarda F, Artigas R, Pinto A, Al-Khatib I. Micromedidas de superficies con un nuevo confocal optical profiler. In intelligent systems and advanced manufacturing. Boston, 1998. 7) Grove GL, Grove MJ, Leyden JJ. Optical profilometry: An objective method for quantification of facial wrinkles. J Am Acad Dermatol 1989; 21:631-7. 8) Tribó MJ, Serra Balrich E, Asin M, Camarasa JG. Evaluación de la eficacia antiarrugas y reafirmante de un producto a base de *Cryptomphalus Aspersa* en el tratamiento del fotoenvejecimiento cutáneo. Dermatol Cosmet 1999; 9 (1): 18-24.